THÈSE

POUR

LE DOCTORAT EN MÉDECINE

FACULTÉ DE MÉDECINE DE PARIS

ANNÉE 1922 — N° —

THÈSE

POUR

LE DOCTORAT EN MÉDECINE

Par **Joseph FOURNIER**
Né le 19 avril 1891 à Matour (Saône-et-Loire)
Interne des Hôpitaux de Paris

ANOMALIE ROTULIENNE

LA " PATELLA BIPARTITA "

Président : M. LECÈNE, *professeur*.

A. MALOINE ET FILS, ÉDITEURS
27, RUE DE L'ÉCOLE-DE-MÉDECINE, 27
PARIS 1922

FACULTÉ DE MÉDECINE DE PARIS

Doyen	M. ROGER
Assesseur	G. POUCHET

Professeurs	MM.
Anatomie	NICOLAS
Anatomie médico-chirurgicale	CUNEO
Physiologie	CH. RICHET
Physique médicale	ANDRÉ BROCA
Chimie organique et chimie générale	DESGREZ
Bactériologie	BEZANÇON
Parasitologie et Histoire naturelle médicale	BRUMPT
Pathologie et thérapeutique générales	MARCEL LABBÉ
Pathologie médicale	RENON
Pathologie chirurgicale	LECENE
Anatomie pathologique	LETULLE
Histologie	PRENANT
Clinique thérapeutique chirurgicale	PIERRE DUVAL
Pharmacologie et matière médicale	POUCHET
Thérapeutique	CARNOT
Hygiène	BERNARD
Médecine légale	BALTHAZARD
Histoire de la médecine et de la chirurgie	MENETRIER
Pathologie expérimentale et comparée	ROGER
Clinique médicale	ACHARD WIDAL GILBERT CHAUFFARD
Hygiène et clinique de la première enfance	MARFAN
Clinique des maladies des enfants	NOBECOURT
Clinique des maladies mentales et des maladies de l'encéphale	CLAUDE
Clinique des maladies cutanées et syphilitiques	JEANSELME
Clinique des maladies du système nerveux	PIERRE MARIE
Clinique des maladies contagieuses	TESSIER
Clinique chirurgicale	DELBET GOSSET LEJARS HARTMANN
Clinique ophtalmologique	DR LAPERSONNE
Clinique des maladies des voies urinaires	LEGUEU
Clinique d'accouchements	BAR COUVELAIRE BRINDEAU
Clinique gynécologique	J.-L. FAURE
Clinique chirurgicale infantile	AUGUSTE BROCA
Clinique thérapeutique	VAQUEZ
Clinique d'oto-rhino-laryngologie	SEBILEAU
Clinique propédeutique	SERGENT

Agrégés en exercice.

MM.

ABRAMI	DUVOIR	LARDENNOIS	RATHERY
ALGLAVE	FIESSINGER	LELORIER	RETTERER
BASSET	GARNIER	LEMIERRE	RIBIERRE
BAUDOUIN	GOUGEROT	LEQUEUX	RICHAUD
BLANCHETIÈRE	GREGOIRE	LEREBOULLET	ROUSSY
BRANCA	GUENIOT	LERI	ROUVIERE
CAMUS	GUILLAIN	LEVI-SOLAL	SCHWARTZ(A
CHAMPY	GUILLEMINOT	MATHIEU	TANON
CHEVASSU	HEITZ-BOYER	METZGER	TERRIEN
CHIRAY	JOYEUX	MOCQUOT	TIFFENEAU
CLERC	LABBÉ (HENRI)	MULON	VILLARET
DEBRE	LAIGNEL-LAVASTINE	OKINCZYC	
DESMAREST	LANGLOIS	PHILIBERT	

Par délibération en date du 9 décembre 1798, l'École a arrêté que les opinions émises dans les dissertations qui lui seront présentées, doivent être considérées comme propres à leurs auteurs et qu'elle n'entend leur donner aucune approbation ni improbation.

A LA MÉMOIRE DE MON GRAND-PÈRE

LE Dr PROSPER FOURNIER

A MON PÈRE

LE Dr P.-A. FOURNIER

A TOUS LES MIENS

A MES AMIS

A MON PRÉSIDENT DE THÈSE

M. le Professeur LECÈNE

Professeur à la Faculté de Médecine de Paris
Chirurgien de l'Hôpital Saint-Louis

Respectueux hommage.

A MES MAÎTRES DANS LES HOPITAUX

Stage :

MM. le Professeur DIEULAFOY (*in memoriam*)
le Dr ARROU
le Professeur ACHARD

Externat :

MM. le Professeur agrégé TUFFIER (1911-1912).
le Professeur CLAUDE (1912-1913).
le Dr TRIBOULET (*in memoriam*) (1913-1914).

Internat :

MM. le Professeur agrégé LENORMANT (1919-1920).
le Professeur agrégé PROUST (1920-1921).
le Dr MOUCHET (1921-1922).
le Dr FUNCK-BRENTANO (1921-1922).
le Professeur agrégé RIEFFEL (1922-1923).

A M. le Dr ROUX-BERGER, chirurgien des Hôpitaux

A M. le Dr H. PAILLARD

A M. le Dr SAUVÉ,
chirurgien des Hôpitaux.

A MM. les Drs HENRI VIGNES,
accoucheur des Hôpitaux,

MOURE, BRECHOT,
chirurgiens des Hôpitaux,

PIERRE BROCQ, prosecteur.

ANOMALIE ROTULIENNE

LA " PATELLA BIPARTITA "

INTRODUCTION

En 1883, Wenzel Gruber de Pétrograd, pratiquant l'examen du squelette d'un paysan d'Arkangel, découvre une anomalie rotulienne bilatérale : chaque rotule est divisée en deux segments, avec une pièce principale qui répond aux quatre cinquièmes de l'os, et une petite pièce accessoire, complètement indépendante qui occupe l'angle supéro-externe. Grüber donne à cette anomalie le nom de *patella bipartita.*

Après lui, Joachimsthal en 1902, relève, au cours d'une dissection sur le cadavre, une disposition semblable des rotules.

En 1919, notre Maître, M. Albert Mouchet a l'occasion d'examiner, dans son service de l'hôpital Saint-Louis, un garçon de 14 ans qui présente depuis quelques jours une hydarthrose du genou droit. Cette hydarthrose non traumatique devait-elle être mise sur le compte d'une ostéite tuberculeuse au début, ou d'une ostéomyélite larvée? Le cas ne laissait pas d'être embar-

rassant, lorsqu'une radiographie des deux genoux vint orienter le diagnostic vers une affection qui n'avait pas encore été décrite. L'image radiographique montra en effet, des deux côtés, une division de la rotule, identique à celle qu'avait rencontrée Grüber sur le cadavre, trente-six années auparavant. L'épanchement du genou disparut rapidement, il persista une légère douleur au niveau de l'angle supéro-externe de la rotule, et M. Mouchet porta le diagnostic d'*apophysite*, développée au niveau du nodule osseux accessoire de la rotule, tout comme il en apparaît, à l'âge de la croissance, au niveau d'autres apophyses normales, par exemple sur le calcanéum ou sur la tubérosité antérieure du tibia.

Ainsi, la *patella bipartita* cessait d'avoir un intérêt purement théorique, pour prendre une importance pratique, puisqu'elle pouvait être, chez l'adolescent, l'origine d'une hydarthrose du genou, épanchement pouvant être confondu avec une hydarthrose tuberculeuse, ou ostéomyélitique, ou même hérédo-syphilitique.

Chez l'adulte des observations de *patella bipartita* ont été publiées, spécialement par Reinbold (de Lausanne) et Moreau (d'Avignon). Leurs observations montrent que *cette anomalie rotulienne peut en imposer chez l'adulte pour une fracture verticale*, et que des expertises médico-légales pour accidents de travail ont abouti à de fausses conclusions par suite de cette erreur.

Il nous a paru intéressant de grouper les observations publiées jusqu'à ce jour de *patella bipartita*, et

de chercher à fixer les caractères et la cause de cette anomalie rotulienne. C'est ce qui fera l'objet de cette courte étude.

L'idée de ce travail nous a été donnée par notre Maître, M. Albert Mouchet, chez qui nous avons eu le privilège de faire une année de notre internat. Il a bien voulu nous autoriser à reproduire son observation typique, il nous a apporté encore tous les autres matériaux qui nous ont permis de rédiger cette thèse.

Qu'il veuille bien accepter ici le témoignage sincère de notre reconnaissance pour la bienveillance qu'il nous a toujours témoignée.

Au cours de ce travail, nous étudierons d'abord la structure et l'ossification normales de la rotule. Nous passerons ensuite en revue les diverses observations cliniques et radiographiques déjà publiées de *patella bipartita*. Puis nous aborderons le chapitre de l'étiologie, pour nous rallier à l'hypothèse d'une anomalie d'ossification de la rotule.

Enfin, arrivant au chapitre de l'étude clinique, nous essaierons de démontrer l'intérêt qu'il y a dans la pratique chirurgicale à ne pas méconnaître la *patella bipartita*.

STRUCTURE DE LA ROTULE

La rotule est un os court, formé d'une masse de tissu spongieux entourée d'une coque de tissu compact. Sur les coupes sagittales et dans les examens radiographiques, on constate que les travées osseuses du tissu aréolaire sont disposées verticalement dans la couche sous-jacente à la lame compacte antérieure, et horizontalement suivant le sens sagittal dans la moitié postérieure de la rotule. Ceci confirme la loi de la forme fonctionnelle des os, énoncée par Wolff, loi tout particulièrement exacte lorsqu'il s'agit, comme dans le cas précédent, d'un os sésamoïde.

Il est évident que la portion antérieure de la rotule, intermédiaire aux insertions du tendon quadricipital et du ligament rotulien, devra résister à des tractions axiales puissantes. La portion postérieure de la rotule est soumise constamment aux pressions d'avant en arrière exercées par le tendon quadricipital, qui la plaque contre la trochlée fémorale.

Cette étude de la structure de la rotule nous montrera que les anomalies de l'os que nous avons à étudier ne se produisent pas suivant une ligne parallèle aux travées osseuses.

DEVELOPPEMENT DE LA ROTULE

La description du développement de la rotule varie suivant les auteurs.

Kassander a noté que l'*apparition de la rotule* est postérieure à celle du ligament rotulien. Cet auteur a pu suivre le ligament rotulien jusqu'au tibia à une époque où la rotule n'était pas encore différenciée, d'accord en cela avec la philogénie : les Batraciens, par exemple, ont un ligament rotulien sans rotule. Ce qui formera le ligament rotulien apparaît chez l'embryon de 39 millimètres. Sur le fœtus de 67 millimètres la rotule n'est pas encore différenciée en cartilage.

Pour Rambaud et Renault, du plus loin qu'on puisse étudier le squelette cartilagineux, on distingue toujours la rotule au milieu du tendon du droit antérieur.

De toute manière le nodule cartilagineux de la rotule apparaît au cours de la vie intra-utérine, la rotule étant dans l'espèce humaine un sésamoïde constant et définitivement acquis. Son développement précède donc tout frottement du ligament rotulien contre les surfaces articulaires sous-jacentes.

Les sésamoïdes suivent les lois générales de l'ostéogenèse. Ils se développent indépendamment du système osseux, mais de la même manière que lui, à cela

près que leur ossification est en général plus tardive. Retterer a montré que les nodules cartilagineux des sésamoïdes deviennent vasculaires en même temps que les extrémités cartilagineuses des os voisins, qu'ils s'ossifient du centre à la périphérie ; en résumé qu'ils se développent ontogéniquement comme un véritable os. Nous retrouverons donc pour la rotule après la phase cartilagineuse pure, la phase d'ossification progressive.

A la naissance la rotule est cartilagineuse et parfaitement lisse. Enveloppée dans le tendon du droit antérieur, elle lui est si intimement liée qu'on ne peut les séparer. Elle se présente alors, suivant la comparaison de Rambaud et Renault, comme une graine de sésame. La rotule demeure ainsi *entièrement cartilagineuse jusqu'à l'âge de deux ans* au plus tôt. Elle revêt l'aspect d'un bouton de nacre, haute de 1 cm. 5, large de 1 cm. 5 également, épaisse de 8 millimètres. Les facettes de la face postérieure sont à peine indiquées.

C'est alors que va apparaître le *point osseux initial*. Mais ce début d'ossification peut être reporté à la 5e année (Rambaud et Renault) et même jusqu'à la 6e (Henle) ou même encore entre la 6e et la 10e (Sömmering).

Le point osseux initial siège en plein tissu cartilagineux, plus près de la face antérieure que de la face postérieure. Sa structure est délicate et fragile. Sa constitution est presque celle de la moelle, avec travées osseuses minces et rares. Le stylet s'enfonce aisément dans ce tissu spongieux. Peu à peu le petit point osseux s'accroît, il irradie en haut, en bas et en arrière, empiétant de plus en plus sur les parties cartilagineuses environ-

nantes auxquelles il se substitue. Il forme alors un noyau rouge, arrondi, tranchant nettement par sa coloration foncée sur la coloration blanc bleuâtre du cartilage.

Si l'on examine une rotule d'enfant de *5 ans,* elle présente les dimensions suivantes: hauteur 30 millimètres, largeur 27 millimètres, épaisseur 14 millimètres. Sur une coupe verticale et sagittale,on note que le noyau dans sa partie antérieure est devenu plus consistant: il est formé de tissu compact, dur, à grain serré, d'une coloration à peine rosée. Il n'atteint les bords de la rotule ni en haut, ni en bas. Il en est séparé par une distance de 6 millimètres; en avant il est recouvert par une épaisseur de cartilage de 2 millimètres; de 4 millimètres en arrière.

A 10 ans, la hauteur totale de la rotule est de 32 millimètres, avec 32 millimètres également de large et 16 millimètres d'épaisseur. L'épaisseur du noyau osseux est de 11 mm. 5. En haut, il atteint le bord supérieur de l'os, en bas il en est encore séparé par une mince couche cartilagineuse. Ainsi le noyau osseux s'allonge en haut, et en bas ; de circulaire qu'il était, il prend une forme ovale, comme la forme générale de la rotule.

A 18 ans, la rotule est haute de 5 centimètres, large de 5 centimètres également, épaisse de 2 centimètres. Le noyau osseux a rejoint les deux bords, depuis le tendon du triceps jusqu'au ligament rotulien.

En avant, il n'y a plus de cartilage, en arrière il n'a plus que 2 mm. 5 d'épaisseur.

A 25 ans, le développement est achevé, le cartilage de

la face postérieure est réduit à son épaisseur définitive, soit 2 centimètres.

Durant cette période d'ossification, la rotule est assez richement vascularisée par 5 à 6 artérioles. Les artères pénètrent dans la partie moyenne de l'os ; arrivées au centre, elles envoient des artérioles à la périphérie jusqu'au sommet.

C'est ainsi, pour la plupart des auteurs, que se développe la rotule, par un point osseux unique central, qui s'étend progressivement jusqu'à la périphérie, et forme à lui seul toute la rotule adulte, sans le secours de points accessoires.

Quelques anatomistes toutefois ont décrit plusieurs noyaux d'ossification. Pour Portal il existerait deux noyaux d'origine; Rudolphe a trouvé deux et trois noyaux au début du développement de la rotule.

Pour Rambaud et Renault « le travail d'ossification débute au milieu du cartilage de la rotule par une série de granules disséminés. Peu après on trouve un point osseux, déjà volumineux, entouré d'un cortège de granules osseux épars dans la masse cartilagineuse ; c'est probablement un groupement accidentel de quelques-uns de ces granules qui à fait décrire à Rudolphe plusieurs points d'ossification pour la rotule ».

Ainsi, les auteurs, qui ont décrit plusieurs noyaux d'origine, semblent admettre que ces noyaux se fusionnent rapidement entre eux, et alors réapparaît le noyau unique qui va progresser du centre à la périphérie. Les divergences sont en réalité plus apparentes que réelles ; dans un cas comme dans l'autre il y a un noyau cen-

tral ; pour les uns dès son origine ce noyau a été simple, pour les autres il s'est formé par l'agglomération de petits grains d'abord dispersés.

Il n'est nullement question de noyaux secondaires distincts, siégeant en un point quelconque de la périphérie, et évoluant pendant un certain temps pour leur propre compte.

Récemment M. Mayet ayant eu son attention attirée sur la pointe de la rotule, par des affections de cette partie de l'os, traumatiques et spontanées, a recherché par la radiographie comment s'opère l'ossification de la rotule.

L'auteur constate que rien n'est variable comme l'âge où l'ossification de la rotule est terminée. Cet âge varie entre 14 et 17 ans. Dès 14 ans, l'ossification de la base de la rotule, c'est-à-dire de son extrémité supérieure, est totale. L'os a sa forme définitive et les points de repère pris pendant la radiographie sur le sujet montrent qu'il n'existe plus à ce niveau de régions cartilagineuses.

Du côté de la pointe de la rotule les choses se passent très différemment. L'extrémité inférieure de la rotule serait une véritable apophyse spécialement adaptée à l'attache du ligament rotulien. L'ossification de cette apophyse est tardive, elle s'achève vers 17 ans. Elle se fait suivant deux routes très précises et constantes : d'une part elle gagne la région superficielle antérieure, de l'autre elle se développe à la face profonde, si bien que l'on voit très nettement à la radiographie s'ombrer une zone antérieure et une zone postérieure, tandis que la région intermédiaire demeure claire. Lorsqu'elles at-

teignent la pointe de la rotule, ces deux zones ne s'unissent pas nettement, et sur quelques radiographies on note des parcelles osseuses déjà apparentes et non reliées à la masse rotulienne. Il semble qu'il s'agisse de véritables points d'ossification secondaires, un le plus souvent, quelquefois deux. Il est difficile de saisir la date exacte de leur apparition, ils ne persistent que fort peu de temps. Pour appuyer cette manière de voir, M. Mayet rapporte qu'il a fréquemment observé, sur des radiographies de jeunes gens de 12 à 13 ans, la bande d'ossification superficielle se recourber vers la pointe de la rotule, se renfler à ce niveau et constituer là une sorte de petite masse osseuse, séparée du corps de l'os par une bande de cartilage, comme si le point complémentaire déjà assez gros s'était récemment soudé à cette bande superficielle ossifiée.

Avec ces observations de M. Mayet, se trouve décrit d'une manière précise un point complémentaire inférieur rotulien. Toutefois ce point complémentaire ne se détache jamais avec netteté, et seul un examen très attentif, comme celui auquel s'est livré M. Mayet, permet d'en découvrir l'existence.

Aucun point complémentaire n'a été signalé par les anatomistes au niveau des bords de la rotule.

OBSERVATIONS

Obs. I. — M. Albert Mouchet. *Bull. Soc. de chirurgie*, 23 juillet 1919, p. 121.

Un garçon de 14 ans entre dans le service de notre maître, le Dr Mouchet, en mai 1919, pour une hydarthrose du genou droit.

Trois semaines auparavant, cet enfant était tombé sur le genou droit. Une cicatrice de la peau témoignait de ce traumatisme.

A la suite de cette chute, le jeune garçon avait continué à aller à l'école et à jouer tout comme avant. En dehors de la plaie des téguments il n'avait présenté ni gonflement, ni ecchymose. C'est seulement vers le dix-huitième jour environ que le genou commença à augmenter de volume.

A son arrivée à l'hôpital, on note une hydarthrose limitée, cantonnée dans la bourse séreuse sous-quadricipitale, encadrant la base de la rotule et paraissant même indépendante de l'articulation. Pas de choc rotulien, pas de douleur osseuse ou articulaire, pas de retentissement ganglionnaire.

Le malade est mis au repos absolu sans autre traitement, local ni général. L'état général était excellent, l'apyrexie complète. Au bout de six jours, l'épanchement avait complètement disparu. Les doigts pouvaient s'insinuer entre le fémur et la base de la rotule et, en saisissant celle-ci, provoquer une légère douleur au niveau de l'angle supéro-externe.

M. Mouchet fait radiographier le genou malade : fémur et tibia sont normaux. Il n'en va pas de même de la rotule. Sur son pourtour externe, apparaissent deux points osseux isolés, nettement détachés du reste de l'os. L'un occupe l'angle supéro-externe de la rotule ; il est de forme triangulaire. L'autre, étroit, s'allonge verticalement le long du bord externe de l'os. A hau-

Rotule droite. Rotule gauche.

Fig. 1. — Observation de M. Mouchet.
Fig. 2. — Observation de M. Douarre.

teur de ces deux points osseux, la rotule est comme rabotée. Et si ces deux noyaux venaient s'accoler à elle, son pourtour serait normal (voir figure n° 1, rotule droite).

M. Mouchet pense à une anomalie de développement de la rotule et demande une radiographie du côté sain. Pour obtenir une image plus nette, M. Mouchet a eu recours à l'artifice suivant : l'enfant étant couché sur le ventre, sa rotule a été refoulée

dehors, si loin qu'il était possible, à l'aide d'un petit tampon porté sur une palette de bois. Ainsi s'est parfaitement détaché le bord externe de la rotule.

Ce bord externe présentait la même disposition que du côté droit : rotule paraissant incomplètement développée dans son quadrant supéro-externe. En regard de cette zone érodée des nodules osseux au nombre de trois, de forme variable, et qui ont l'air détaché du corps de l'os (voir fig. n° 1, rotule gauche).

Obs. II. — M. Douarre (*de Toulon*), rapportée par M. Albert Mouchet. *Bull. Soc. de chirurgie*, 1921, p. 10.

L'anomalie rotulienne a été découverte à la radiographie par hasard, sans traumatisme, sans phénomènes douloureux pouvant attirer l'attention de ce côté. Ce cas a été observé chez un adulte. Il est bilatéral, non symétrique.

A la rotule droite, il y a deux noyaux osseux isolés.

Un principal, vaguement fusiforme, à bords légèrement crenelés, occupe le segment supéro-externe de la rotule. Celle-ci est franchement excavée à sa hauteur (v. fig 2, rotule droite)

Le noyau accessoire en croissant de lune, occupe le segment nféro-externe.

A la rotule gauche, il n'existe qu'un seul îlot osseux détaché. Ce nodule siège sur le segment supéro-interne. La rotule à son niveau est taillée à pan coupé (v. fig. n° 2, rotule gauche).

Obs. III. — M. Moreau (*d'Avignon*). *Presse médicale*, 9 juin 1920, p. 374.

Il s'agit d'un homme de 40 ans, qui souffrait du genou gauche depuis de nombreuses années. Pas de traumatisme antérieur.

A l'examen clinique on trouve des craquements articulaires, de la limitation de la flexion.

La radiographie indique des lésions nettes d'arthrite déformante, ainsi qu'un noyau osseux indépendant de l'angle supéro-externe de la rotule (voir fig. n° 3).

Rotule gauche.

Fig. 3. — Observation de M. Moreau.

Obs. IV. — M. Moreau (*d'Avignon*). *Presse Médicale*, 9 juin 1920.

Cette observation a été recueillie sur un jeune homme ayant fait une chute de 7 mètres au fond d'une cale.

Le genou droit était douloureux, avec léger choc rotulien.

On note une tuméfaction de la tubérosité interne du tibia. En ce point seul la pression réveille une vive sensibilité.

Cliniquement la rotule ne présente rien d'anormal.

La radiographie révèle un nodule osseux indépendant appliqué contre le bord interne de la rotule, qui se déprime pour le recevoir.

Le bord externe du nodule est sinueux, en forme d'*s*; le bord rotulien offre la même disposition, mais inverse (voir fig. 4, rotule droite).

Du côté gauche, existe également un nodule accessoire, qui occupe l'angle supéro-externe. Sa surface de contact avec le

corps de l'os est moins régulière que du côté opposé ; l'échancrure rotulienne correspondante est fortement irrégulière et dentelée, comme s'il s'agissait d'un arrachement (voir fig. 4, rotule gauche).

Rotule droite. Rotule gauche.

Fig. 4. — Observation de M. Moreau.

Obs. V. — M. Thurstan Holland (*de Liverpool*). *Journal of Anatomy*, July 1921.

Anomalie rotulienne trouvée à la radiographie chez un garçon de 18 ans, rachitique.

Rotule droite. Rotule gauche.

Fig. 5. — Observation de M. Thurstan Holland.

Les rotules étaient complètement formées et ossifiées ; mais la rotule gauche présentait sur son bord externe et supérieur une pièce osseuse complètement séparée, comme si elle avait été détachée par un trait de fracture, alors que l'enfant n'avait subi aucun traumatisme (voir fig. 5, rotule gauche).

La rotule droite présentait la même anomalie avec cette différence que la pièce osseuse n'était pas entièrement séparée de la rotule, mais lui restait unie à l'angle supéro-externe (voir figure 5, rotule droite).

Obs. VI. — Reinbold (*de Lausanne*). Extrait de la *Revue médicale de la Suisse romande*, novembre 1917, p. 653.

G..., manœuvre, 28 ans.

Aucun accident antérieur. Le 5 mars 1917, alors qu'il enlevait de la neige sur un toit, il glisse et tombe d'une hauteur de 5 à 6 mètres. En arrivant sur le sol, il se tord le genou gauche en dedans et doit être transporté chez lui.

Quelques heures après, à la première constatation médicale, le genou est gonflé, douloureux ; l'impotence fonctionnelle, absolue. Le médecin traitant pose le diagnostic : arthrite traumatique du genou, méniscite.

Le cas évolue assez lentement. Le Dr Reinbold a l'occasion d'examiner le blessé après sept semaines de chômage.

L'examen clinique donne les résultats suivants : le genou est encore uniformément augmenté de volume, la capsule articulaire est épaissie partout, le ligament sous-rotulien est grossi, peu ou pas de liquide intra-articulaire. La pression sur tout le condyle interne est un peu douloureuse, il n'y a pas de point de douleur exquise. Les mouvements de flexion et d'extension sont encore gênés à la limite de leur amplitude.

L'hyperextension est douloureuse. L'atrophie musculaire de la cuisse et du mollet est marquée. La mobilité de la rotule est normale, son pourtour également.

La radiographie, faite à ce moment-là, n'indique aucune lésion osseuse des condyles fémoraux et du tibia.

La rotule présente un aspect anormal : le tiers externe de cet os paraît détaché et représenté par trois fragments qui simulent une fracture parcelloïde (voir fig. 6, rotule gauche).

La radiographie du genou droit offre une image semblable : la segmentation, quoique moins prononcée, est cependant indéniable. Les fragments sont plus petits, et l'encoche rotulienne nettement dessinée présente sur son pourtour inférieur un bec saillant (voir fig. 6, rotule droite).



Rotule droite. Rotule gauche.

Fig. 6. — Observation de M. Reinbold.

La fonction du genou lésé n'ayant pas cessé de s'améliorer de jour en jour sous l'influence des massages, la guérison s'est effectuée après un chômage de neuf semaines.

Obs. VII. — Dr Reinbold (*de Lausanne*). Extrait de la *Revue médicale de la Suisse romande*, novembre 1917.

J..., manœuvre, âgé de 41 ans.

Le 4 juin 1917, en maniant une masse pour briser un bloc de pierre, il glisse en arrière et tombe avec le genou gauche ployé en dedans.

Epanchement intra-articulaire considérable, impotence presque absolue ; tout le genou est très douloureux, mais la douleur est plus vive dans la région du ménisque interne. Le dia-

gnostic posé par le médecin traitant est : hémarthrose avec méniscite.

Le Dr Reinbold examine le blessé trois semaines plus tard.

L'état du genou est le suivant : la capsule articulaire est uniformément épaissie, le ligament rotulien est encore empâté ; il persiste un peu de liquide intra-articulaire. L'atrophie musculaire est nette. La pression éveille une douleur vive bien localisée dans la région interne de l'interligne articulaire, sur le ménisque. Les mouvements sont très limités. La contraction du triceps est indolore. La mobilité de la rotule est normale.

La radiographie du genou gauche démontre l'intégrité des

Rotule droite. Rotule gauche.

Fig. 7. — Observation de M. Reinbold.

surfaces articulaires du fémur et du tibia ainsi que des condyles, mais, dans le quadrant supéro-interne de la rotule, on constate la présence d'un noyau détaché. La rotule est comme évidée, le caractère principal du segment osseux est d'être arrondi. « enchassé comme le sont des amandes jumelles à Philippine » (voir fig. 7, rotule gauche).

La radiographie du genou droit, faite simultanément pour contrôle, montre la même disposition, avec noyau arrondi, volumineux, séparé du corps de la rotule (voir fig. 7, rotule droite).

A la palpation, ce noyau est reconnu parfaitement mobile, glissant dans une encoche à frottement doux et s'immobilisant quand on fait contracter le quadiceps crural.

Ce genou avait subi un traumatisme il y a dix ans : en portant un « bayard » lourdement chargé, J... avait fait un faux-pas et était tombé sur le genou droit tordu en dedans. Entorse simple du genou, reprise du travail au bout de six semaines. Depuis lors, le blessé n'a jamais rien ressenti au niveau de son genou droit.

A gauche, la tuméfaction a diminué au bout de quelque temps. On a pu reconnaître alors que le noyau accessoire était également mobile ; cette mobilisation s'obtient avec facilité sans frottement dur, ni douleur.

Obs. VIII. — De Vulliet (*de Genève*). — *Revue médicale de la Suisse romande*, novembre 1917.

S..., maçon, 41 ans.

Le 29 septembre 1916, il tombe d'un pont d'une hauteur de 4 m. 1/2. Le blessé ressent des douleurs dans la jambe droite, à la face postérieure du genou et à la partie inférieure de la cuisse. Pas d'épanchement intra-articulaire. La flexion est limitée. Au bout d'une quinzaine de jours, les douleurs se localisent nettement sur le trajet du nerf sciatique, à la cuisse et au mollet. La flexion sur le bassin du membre inférieur en extension est impossible.

Cet état ne s'améliorant que lentement, le blessé est expertisé par le professeur Vulliet qui confirme le diagnostic de sciatique et admet que le chômage-accident doit être réduit à la demi-journée.

Sur demande de la compagnie d'assurance, une contre-expertise a lieu. Le nouvel expert fait radiographier le genou.

Cette radiographie, unilatérale, révèle, à l'angle supéro-externe de la rotule, la présence d'un noyau osseux détaché, à bords

nets, à contour arrondi. Le diagnostic de fracture est porté.

Le premier expert et le médecin traitant demandent alors une radiographie de l'autre genou. L'on trouve la même anomalie

Rotule droite. Rotule gauche.

Fig. 8. — Observation de M. Valliet.

rotulienne que du côté traumatisé (voir fig. 8). La symétrie des images est rigoureuse dans cette observation. Il n'y a eu du côté gauche aucun traumatisme.

Obs. IX. — De Alban-Kohler (*de Wiesbaden*). — *Greuzen des Normalen und Aufänge des Pathologischen in Röntgen bilde*, 2e édition, Hambourg, 1915, p. 113.



Rotule droite. Rotule gauche.

Fig. 9. — Observation de Alban Kőhler.

Dans ses recherches sur les limites de l'état normal et de l'état pathologique aux rayons X, l'auteur, au hasard de ses observations a noté un cas de segmentation rotulienne, alors que le sujet,

homme adulte, ne signalait aucun traumatisme des genoux, et ne ressentait aucun trouble dans le fonctionnement de ces articulations.

Des deux côtés, le noyau osseux détaché, à contour ovoïde, occupe le segment supéro-externe. A gauche, il est d'une seule pièce, à droite il est divisé en deux segments (voir fig. 9).

ÉTUDE ETIOLOGIQUE

De l'ensemble de ces observations, il résulte qu'en dehors de tout traumatisme, la rotule, au lieu de former un bloc osseux unique, peut, dans certains cas, être divisée. Cette division est inégale. Il existe toujours une partie principale correspondant aux 4/5 de l'os. Le segment osseux, séparé de cette partie principale, occupe une place variable, et revêt une forme différente suivant les cas. Toutefois, sur la plupart des rotules des observations que nous avons réunies, l'îlot osseux siège à l'angle supéro-externe. Quatre fois nous le rencontrons à l'angle supéro-interne ; et une fois, un fragment occupe la partie inférieure du bord interne. L'anomalie est chaque fois bilatérale (les deux genoux ont été radiographiés dans toutes les observations, sauf l'observation III où seule est connue la disposition de la rotule gauche). Elle est le plus souvent symétrique.

Nous devons chercher à établir d'où peut provenir cette forme anormale de rotule. Nous écarterons d'abord l'hypothèse de fracture. Nous étudierons ensuite d'autres anomalies osseuses juxta-rotuliennes, qu'il nous sera facile de distinguer de la disposition qui fait l'objet de ce travail.

Enfin, en nous appuyant sur l'étude de rotules déta-

chées, nous envisagerons la possibilité d'une anomalie de développement pour expliquer cette division de l'os.

1° Fractures sagittales de la rotule

Beaucoup moins fréquentes que les fractures transversales, les fractures sagittales de la rotule ne sont peut-être pas cependant aussi rares que semblent l'indiquer les traités classiques. Avant la radiographie, beaucoup devaient passer inaperçues, et être confondues avec une entorse du genou. D'ailleurs, même avec l'aide de la radiographie, leur diagnostic n'est pas aussi simple qu'on pourrait le croire. La rotule se projette sur le fémur et si l'on ne l'examine pas avec une grande attention, un trait de fracture vertical ou oblique, sans déplacement des fragments, peut passer inaperçu. La technique de radiographie de la rotule préconisée par M. Mouchet (voir p. 20) avec rejet de l'os sur la face externe de l'articulation, peut faciliter un diagnostic de fracture, lorsque le trait est proche du bord externe de la rotule. Meyer a consacré un important travail aux fractures parcellaires de la rotule ; il en a recueilli 24 cas dans la littérature auxquels il a ajouté 7 cas personnels.

Depuis lors, des observations ont été publiées par J.-L. Faure, Lejonne, Hofmann, Destot. Moreau (d'Avignon) a réuni récemment 10 observations personnelles.

Tantôt la fracture est de cause directe, chute sur le genou, choc direct du genou sur un corps résistant, coup de marteau, coup de barre. Tantôt elle est de

cause indirecte, consécutive à un faux pas, au cours d'un effort, à une flexion forcée du genou sans chute, etc... L'action musculaire est alors à incriminer, le mécanisme de la fracture est analogue à celui de la luxation externe de la rotule. « La rotule, dit Tanton, attirée au dehors sous l'action prédominante du vaste externe et du fascia lata, se met à cheval sur le condyle externe; si la violence continue son action, elle se brise par flexion à l'union de son tiers externe et de son tiers moyen. »

La rotule peut être fracturée exactement par son milieu, mais c'est le cas le plus rare. Quelquefois, comme dans le cas de J.-L. Faure, le fragment osseux est petit, marginal, et libre de toute adhérence, se comporte comme un corps étranger articulaire. Le plus souvent, le trait de fracture est au niveau du tiers interne de l'os, vertical ou oblique. Ainsi apparaît la ressemblance avec l'anomalie constatée dans les observations précédentes.

Il est bien rare que l'examen clinique permette de faire le diagnostic. Ce n'est qu'à titre exceptionnel que l'on perçoit une légère encoche, une crépitation, ou encore un fragment mobile. Le plus souvent c'est la radiographie qui révèle le trait de fracture. Traumatisme certain et en général violent, ligne de scissure osseuse à la radiographie, voilà comment se présente la fracture; nous ne retrouvons pas ici le caractère spontané de l'anomalie décrite plus haut; et il est évident que cette malformation de la rotule ne peut être due à une fracture. En dehors des commémoratifs, quelques signes viennent exclure cette hypothèse. Le plus important,

celui qui a une valeur péremptoire, c'est la bilatéralité des lésions.

De plus, un examen attentif de la radiographie permet à lui seul de reconnaître des caractères distinctifs : le nodule osseux est tantôt plus petit, tantôt plus grand que l'encoche qui le reçoit ; il n'équivaut jamais en étendue au fragment osseux qu'aurait détaché un traumatisme. On ne constate pas la ligne sèche et nette qui caractérise un trait de fracture.

La ligne de démarcation est comme estompée, sans que les surfaces en présence aient l'air d'avoir jamais été en contact plus intime.

Le bord interne du fragment osseux est régulier, et non dentelé comme pour les fractures ; s'il existe des inégalités de surface, elles ne reproduisent pas les aspérités des traits de fracture.

Ces derniers caractères n'ont pas une valeur distinctive absolue. Ils sont d'ailleurs superflus : absence de traumatisme et surtout *bilatéralité des lésions* nous permettent d'écarter du chapitre des fractures la fragmentation rotulienne dont nous nous occupons.

2° Formations osseuses anormales périrotuliennes

En dehors des points d'ossification secondaires de la pointe de la rotule, étudiés par le Dr Mayet, il a été décrit chez l'adulte des formations osseuses sus et sous-rotuliennes, nettement détachées de l'os à une période où son développement est achevé.

Il nous faut considérer chacune de ces anomalies, et rechercher si la séparation de l'un des angles de la rotule rentre dans le cadre de l'une d'elles.

Rotule supérieure. — Nous nous arrêterons d'abord à la rotule supérieure, spécialement étudiée par MM. Retterer et Vallois.

La rotule supérieure a été décrite à l'état de formation constante chez certaines espèces animales.

Bernay, Laffitte-Dupont l'ont rencontrée chez le rat, la souris, l'écureuil. Elle se présente alors sous la forme d'une languette cartilagineuse prolongeant en haut la base de la rotule. Laffitte-Dupont la considère comme la partie supérieure non ossifiée de cet os.

Elle existe également chez le lapin, le lièvre.

C'est chez les Primates sauteurs qu'elle a été particulièrement décrite par MM. Retterer et Vallois.

Pour ces auteurs, elle siège dans le tendon du muscle crural. « C'est le sésamoïde du tendon du crural, alors que la rotule inférieure est le sésamoïde du tendon du triceps. » (Retterer.)

Elle n'existe d'ailleurs nettement différenciée que chez les animaux dont le tendon du crural est distinct de celui du triceps.

La rotule supérieure est toujours indépendante de la rotule proprement dite, un paquet adipeux s'interposant d'une façon constante entre les deux formations. On n'a donc pas le droit de la considérer comme le prolongement cartilagineux de la rotule osseuse.

C'est un véritable os sésamoïde, absolument autonome, constitué, ni par du tissu osseux (Riolan), ni par du

tissu cartilagineux (Bernay, Laffitte-Dupont), mais par du tissu vésiculo-fibreux.

Sa présence chez un animal, est en rapport avec des mouvements de flexion du genou particulièrement nombreux et énergiques, mouvements que réalise tout spécialement l'adaptation au saut.

Telles sont les conclusions de MM. Retterer et Vallois, en ce qui concerne la rotule supérieure des animaux.

Chez l'homme, ces deux auteurs ont trouvé une ébauche de rotule supérieure appartenant à un supplicié de 24 ans.

Rien d'anormal n'apparaissait à l'examen macroscopique.

En pratiquant l'examen histologique du tendon du muscle du crural de ce supplicié, ils ont découvert :

« A la partie inférieure, au-dessus de son insertion rotulienne, une masse adipeuse très vasculaire haute de 15 millimètres, épaisse de 8 millimètres. Sauf dans sa partie la plus antérieure, toute l'épaisseur du tendon du crural a subi, à son insertion rotulienne, cette transformation en tissu adipeux.

« A la partie moyenne, sur une hauteur de 25 millimètres le tendon du crural offre une structure qui rappelle celle de la rotule supérieure des primates sauteurs. Sa couche profonde, dont l'épaisseur varie de 0 mm. 1 à 0 mm. 4, se compose d'un tissu dont les éléments vésiculaires sont représentés par des cellules vésiculeuses arrondies ou ovalaires de 9 à 15 μ, disposées en 8 à 12 assises dans la couche profonde ou libre du tendon du crural. » (Retterer et Vallois.)

Pour MM. Retterer et Vallois, ce rudiment de rotule supérieure ne doit pas être considéré comme un reste ancestral, mais bien au contraire, comme un organe progressif, actuellement en pleine voie d'évolution. Elle n'existait très probablement pas chez l'ancêtre arboricole de l'homme. Elle apparaît chez l'homme actuel, bipède marchant et courant qui imprime à ses genoux des mouvements de flexion et d'extension nombreux et énergiques.

M. Baudouin ne voit dans la rotule supérieure qu'une rotule accessoire, résultat du développement d'un point d'ossification aberrant ; point complémentaire du bord supérieur de la rotule, analogue à celui qu'a décrit M. Mayet au niveau de la pointe. Il établit un rapprochement entre rotule et olécrâne, et admet l'hypothèse que primitivement la rotule était reliée au tibia par un pédicule osseux, tout comme l'olécrâne est rattaché au cubitus.

Cet auteur ne considère pas la rotule comme un sésamoïde. Elle est le prolongement supérieur de la tubérosité antérieure du tibia, prolongement devenu indépendant au cours de l'évolution, le tendon rotulien s'étant substitué au point osseux primitif.

La plupart des anatomistes actuels regardent, avec MM. Retterer et Vallois, la rotule comme un sésamoïde.

Le hasard nous a permis de trouver à l'Ecole pratique de la Faculté, au cours d'une dissection du genou, une rotule supérieure chez un homme adulte.

Cette rotule supérieure osseuse est de forme triangulaire à base supérieure. Elle s'implante par son sommet

sur le bord supérieur de la rotule parfaitement normale, à l'union de ce bord avec la face postérieure. Comme volume, elle représente le cinquième environ de la rotule inférieure, à laquelle elle est fixée.

Aplatie d'avant en arrière, on peut lui décrire deux faces. La face antérieure est inégale, rugueuse, fissurée. La face postérieure légèrement convexe transversalement, encroûtée de cartilage, était en contact avec un *prolongement de la trochlée fémorale*. Cette partie supérieure de la gorge fémorale, disposée pour recevoir la rotule supérieure, nous a paru fibro-cartilagineuse, développée en surplomb en avant de l'extrémité inférieure de la diaphyse du fémur.

En regardant la rotule par sa face profonde, on voit le revêtement cartilagineux passer sans solution de continuité de la rotule principale à la rotule accessoire.

Sur ses bords, cette rotule supplémentaire est flanquée de tissu fibro-cartilagineux qui lui donne une forme globale rectangulaire.

L'ensemble de la rotule normale et du prolongement osseux qui la surmonte représente assez bien un as de pique renversé (voir fig. 10).

En étudiant les connexions de cet osselet sus-rotulien, nous avons pu voir qu'il était exclusivement développé dans le tendon du muscle crural ; ainsi s'explique son point d'attache très postérieur sur la rotule. Le tendon tricipital passait en avant de lui, pour aller prendre ses insertions normales. Entre ce tendon et l'os inclus dans le tendon du crural, un tissu celluleux lâche venait faciliter les mouvements sur le vivant, et nous a permis

une séparation aisée des tendons tricipital et crural au cours de la dissection.

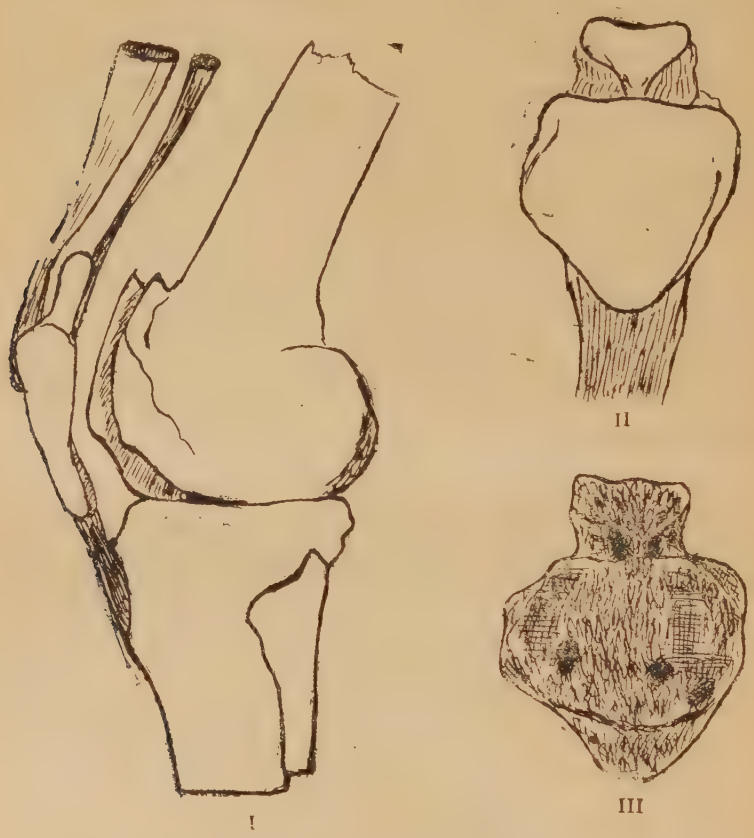

I. Vue de profil, avec ses connexions tendineuses, on aperçoit : *a* le tendon du crural isolé des 3 autres chefs du quadriceps ; *b* prolongement supérieur de la surface articulaire fémorale ; et *c* rotule supérieure. — II. Vue de face, *a* rotule supérieure osseuse flanquée sur des bords de tissu cartilagineux. — III. Radiographie de la rotule supérieure montrant la continuité des travées osseuses de la rotule supérieure à la rotule principale.

Fig. 10. — Rotule supérieure.

La radiographie de la pièce, dont nous donnons la reproduction (voir fig. 10), permet de constater la ressemblance parfaite entre la structure de la rotule prin-

cipale et celle de l'os surnuméraire : même sorte de tissu spongieux, à aréoles étroites et serrées, dont le grand axe est vertical.

Les prolongements fibro-cartilagineux latéraux se détachent nettement avec quelques traînées osseuses.

Ainsi cette rotule supérieure n'est plus un simple amas vésiculaire, visible seulement à l'examen microscopique. Il s'agit d'un os macroscopique, large comme le doigt, haut de 1 cm. 1/2, que la radiographie sur le vivant aurait nettement mis en évidence.

Il ne nous a pas été possible de retrouver le genou du côté opposé. De toute façon, il semble bien là qu'il s'agisse d'une anomalie osseuse congénitale. L'articulation du genou ne présentait aucune trace de traumatisme, aussi bien au niveau des surfaces osseuses que sur le tendon quadricipital, aucune lésion d'arthrite ; nous ne sommes donc en présence ni d'un ostéome traumatique, ni d'un ostéophyte apparu au pourtour d'une articulation atteinte de rhumatisme ou d'infection chronique. Aucune de ces lésions acquises d'ailleurs n'aurait pu provoquer en regard d'elle le développement d'un prolongement de la trochlée fémorale, comme celui que nous constatons ici.

Le développement exclusif de ce noyau osseux dans le tendon du crural permet de le considérer comme une rotule supérieure, telle qu'elle a été décrite dans certaines espèces animales.

L'implantation de cet os sur le bord supérieur de la rotule semble venir confirmer l'hypothèse de Lafitte-Dupont sur la signification de la rotule supérieure.

Pour cet auteur la rotule supérieure cartilagineuse des animaux ne serait autre que la partie supérieure non ossifiée de cet os, à l'inverse de l'opinion de MM. Retterer et Vallois qui considèrent que la rotule supérieure est toujours indépendante de la rotule proprement dite.

La rotule supérieure ne serait donc pas un sésamoïde isolé, résultat de l'action indépendante du crural, elle répondrait plus simplement au développement d'un point d'ossification supplémentaire, à une sorte d'apophyse supérieure anormale, correspondant à l'apophyse inférieure normale, c'est-à-dire la pointe de la rotule, et développée uniquement dans le tendon du crural.

Ce cas isolé ne nous permet pas en réalité de tirer une conclusion quelconque.

Remarquons seulement que cette rotule supérieure n'adhère à la rotule principale que par un pédicule osseux très étroit. Peut-être était-elle indépendante à l'origine, « véritable sésamoïde du crural » ; et ce n'est que secondairement qu'elle serait venue se fixer à la rotule par un mince pont osseux, alors que la mécanique articulaire du sujet chez qui elle s'était développée n'entraînait nullement la persistance d'un sésamoïde indépendant du crural.

Ainsi, au point de vue philogénique serait gardée la valeur de la rotule supérieure, os sésamoïde, utile chez certains animaux adaptés au saut, le muscle crural jouant un rôle indépendant ; et au point de vue ontogénique, cette rotule supérieure, devenue superflue, se fixe secondairement à la rotule dont elle semble être un prolongement.

Quelle que soit l'opinion que l'on puisse avoir sur la rotule supérieure, qu'elle soit considérée comme un sésamoïde indépendant, développé dans le tendon du crural, que l'on en fasse simplement une apophyse anormale de la rotule proprement dite, elle ne saurait être assimilée à la division rotulienne dont nous recherchons l'origine.

Lorsqu'existe la rotule supérieure, la rotule principale garde sa forme, ses contours normaux, il s'agit d'une formation osseuse supplémentaire ne modifiant en rien le développement de la rotule principale.

Dans les cas de segmentation rotulienne que nous avons relatés plus haut, il s'agit au contraire d'osselets anormaux logés dans des encoches de la rotule, qui est évidée pour les recevoir.

D'autre part ces osselets n'occupent pas une place absolument fixe, et n'appartiennent pas à tel segment tendineux déterminé.

Ostéomes du ligament rotulien. — Au-dessous de la rotule, des formations osseuses anormales ont également été décrites sous le nom générique d'ostéomes du ligament rotulien.

Il semble qu'on puisse en distinguer deux variétés.

Dans un premier groupe il s'agit d'ostéophytes développés à la partie inférieure de l'articulation du genou, en même temps qu'il existe d'autres lésions d'arthrite sèche avec productions osseuses variées.

Tel est le cas publié à la Société anatomique par MM. Batigne et Sainton, où le sujet présentait dans l'épaisseur de son ligament rotulien un ostéophyte, à

5 centimètres de la pointe de la rotule, de 2 centimètres de haut et de 4 cm. 5 de large. Il existait par ailleurs, dans la capsule articulaire, à la partie inféro-externe de la rotule et séparés d'elle, d'autres arthrophytes dont l'un avait 4 centimètres de haut et 7 centimètres de large. Le fémur et le tibia étaient le siège de lésions osseuses analogues.

M. Mauclaire a présenté à la Société de Chirurgie une radiographie d'ossification du ligament rotulien chez un malade ayant des lésions d'arthrite déformante polyarticulaires. La radiographie de profil montre une ossification du ligament rotulien sur toute sa hauteur, et empiétant sur la synoviale voisine.

De face, on voit que l'ossification gagne les parties latérales du ligament et envahit les parties voisines de la synoviale du genou. Il est évident que ces anomalies osseuses juxta-rotuliennes, solidaires d'autres lésions d'arthrite déformante, ne ressemblent en rien à la rotule segmentée, et ne doivent être citées que pour mémoire.

Mais il existe d'autres ostéomes du ligament rotulien, indépendants de toute lésion articulaire.

M. le Professeur Lejars en a publié un cas à la Société de Chirurgie en 1897, où il s'agissait d'un ostéome volumineux inclus dans l'épaisseur du ligament rotulien.

Plus récemment, M. Dujarier en a communiqué trois cas à la Société de Chirurgie.

Chaque fois l'ostéome se présente sous forme d'un noyau fibro-cartilagineux à centre osseux. Ce noyau est aplati, occupant la face profonde du tendon rotulien, près de son insertion tibiale. Une mince couche de tissu

conjonctif le sépare toujours de la bourse intertibio-tendineuse. Il s'agit d'un processus d'ossification spongieux débutant au centre du fibro-cartilage et se développant régulièrement à ses dépens. Le fibro-cartilage se calcifie, se vascularise et finit par s'ossifier.

Tout dernièrement M. Gay-Bonnet a publié l'observation d'un volumineux ostéome, analogue à ceux décrits par MM. Lejars et Dujarier, mais développé sur le bord inféro-interne de la rotule et sur le bord interne du ligament rotulien, sans aucune connexion avec ce dernier.

Ces ostéomes s'isolent facilement des tissus tendineux où ils sont inclus, et leur ablation s'opère simplement.

Ils apparaissent à la suite d'un traumatisme, et leur étiologie demeure obscure, comme celle des ostéomes développés dans le tissu musculaire. A l'origine existe un hématome, qui se transforme peu à peu en ostéome. « Il serait logique de supposer qu'une parcelle osseuse a servi d'appel à l'ossification en milieu sanguin aseptique, et que sous l'influence des frottements répétés, le noyau primitif s'est développé peu à peu et s'est partiellement encroûté de cartilage ». (Gay-Bonnet).

M. Dujarier se pose la question si dans certains cas il ne préexiste pas des noyaux ostéo-cartilagineux, véritables osselets sésamoïdes, sur lesquels le traumatisme n'aurait d'autre action qu'un rôle d'irritation.

A l'une des toutes dernières séances de la Société de Chirurgie (17 mai 1922, p. 723 du *Bulletin*), M. Okinczyc a présenté une observation d'ostéome inclus, non plus dans le ligament rotulien, mais dans le

tendon quadricipital. Cet ostéome, nettement perceptible à l'examen clinique, s'était développé dans l'épaisseur du tendon quadricipital partiellement rompu à la suite d'un traumatisme du genou chez un jeune homme de 18 ans. Le blessé présentait une impotence fonctionnelle sérieuse du membre inférieur droit, impotence dont le début remontait à l'époque de l'accident. Au cours de l'intervention, M. Okinczyc extirpe l'ostéome, qui se présente sous la forme d'une plaque osseuse semi-lunaire, située à la face profonde du tendon quadricipital et légèrement adhérente au fémur par des tractus fibreux. Après cette ablation, le tendon redevenu mobilisable est fixé à la base de la rotule.

La part indiscutable du traumatisme dans l'évolution de ces productions osseuses, leur unilatéralité, l'absence de toute modification du côté de la rotule ne nous permettent pas de faire entrer dans leur cadre les osselets qui ont été décrits aux angles ou sur les bords latéraux de la rotule.

PATELLA BIPARTITA

En 1883, Wenzel Gruber pratique l'examen détaillé du squelette d'un paysan d'Arkangel de 21 ans. Il constate que quelques cartilages épiphysaires ne sont pas encore complètement ossifiés, aux côtes, à l'omoplate et à l'os iliaque. Mais l'intérêt principal de cet examen réside dans la découverte d'une anomalie de conformation des deux rotules. Chaque rotule est en effet constituée de deux segments : une pièce principale, comprenant les quatre cinquièmes de l'os, et une petite pièce accessoire détachée au niveau de l'angle supéro-externe. Les deux segments réunis constitueraient une rotule normale.

Les deux rotules, semblables par ailleurs à une rotule ordinaire, présentent, à leur angle supéro-externe, une entaille profonde en forme de demi-lune.

C'est dans cette excavation que vient se loger le petit segment : à droite il comble la dépression rotulienne, à gauche il n'en occupe qu'une partie.

La pièce détachée de la rotule droite a la forme d'un segment de corps ovoïde long de 1 centimètre, large et épais de 8 millimètres (voir fig. 11).

A gauche la forme est celle d'un fuseau, long de 1 cm. 30, large de 8 millimètres.

Chaque segment présente 3 faces :

Une face antéro-supérieure convexe, rugueuse, donnant insertion au triceps : à gauche l'insertion recouvre toute cette face, à droite elle est simplement liénaire.

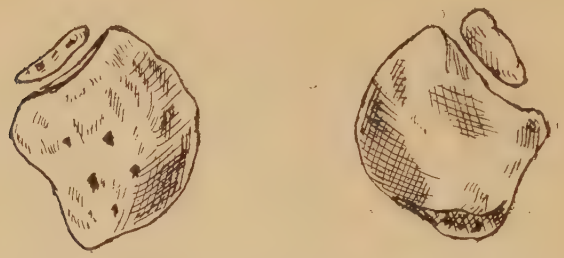

Rotule antérieure. Rotule postérieure.

Rotule droite.

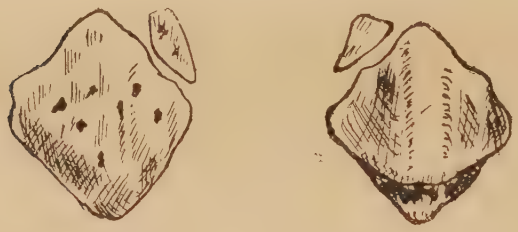

Face antérieure. Face postérieure.

Rotule gauche.

Fig. 11. — Patella bipartita de Grüber.

Une face postérieure lisse et concave, recouverte de cartilage, et contribuant à agrandir la face articulaire de la rotule.

Une face inférieure convexe et rugueuse. Hachée de fines dentelures, elle correspond à l'échancrure rotulienne.

Ainsi, pas de trace d'articulation ; le tendon tricipital

seul assure l'union entre la partie principale de la rotule et la pièce détachée.

Grüber estime qu'il s'agit non d'une fracture, mais d'une anomalie de développement de la rotule. La disposition anatomique est en effet bilatérale et symétrique; elle s'observe chez un jeune sujet; enfin il n'y a pas trace de fusion osseuse par cal entre la pièce accessoire et la pièce principale.

A l'origine, la rotule cartilagineuse aurait été une.

L'ossification s'est accomplie par plusieurs points osseux, suivant la théorie de Rambaud et Renault. L'un de ces points osseux, erratique, s'est développé à l'angle supéro-externe sans jamais se fusionner à la pièce rotulienne principale.

Il s'est passé en somme, à titre exceptionnel, au niveau de l'angle supéro-externe, ce que M. Mayet a décrit comme fréquent pour le développement de la pointe de la rotule; avec cette différence que la pointe de la rotule se fusionne au reste de l'os, tandis que le point supéro-externe est resté isolé.

D'ailleurs Joachimsthal a observé un cas où la pointe de la rotule est restée également distincte de l'os à l'âge adulte, et plus récemment dans la *Zeitschrift für orthopedische Chirurgie* (tome XLII, fasc. V, p. 291) Hansi Blenck a noté au sommet des deux rotules du même sujet, un nodule osseux détaché; il est vrai qu'il s'agit d'un jeune homme de 19 ans et que la fusion reste possible à une période ultérieure du développement.

Grüber a donné à cette anomalie rotulienne, qu'il était le premier à décrire, le nom de *patella bipartita*.

M. Mouchet, lorsqu'il a présenté à la Sociéte de Chirurgie son observation de double division de la rotule chez un enfant de 14 ans, a bien montré l'analogie qui existe entre cette malformation découverte par lui à la radiographie et celle trouvée par Grüber sur le squelette du paysan d'Arkangel. Et, adoptant la dénomination de Grüber, il a désigné la segmentation rotulienne de son petit malade, sous le nom de *patella bipartita.*

Il en va de même pour les observations qui suivent, et les différents auteurs, après M. Mouchet, ont reconnu qu'il s'agissait pour les radiographies qu'ils présentaient de nouveaux cas de *patella bipartita.*

Ainsi l'anomalie rotulienne, que nous nous sommes proposé d'étudier à l'aide de quelques observations puisées dans la littérature médicale, est celle décrite par Grüber en 1883. Comme l'a dit cet auteur, elle est due au développement d'un point d'ossification anormal qui apparaît sur la périphérie de la rotule et qui reste détaché de cet os.

Cette interprétation s'accorde parfaitement avec les faits observés.

Elle explique la bilatéralité des lésions, l'absence de toute manifestation clinique notée dans la plupart des observations.

Elle permet aussi de comprendre que le petit segment rotulien, s'il siège en général à l'angle supéro-externe, peut également se développer à un autre point quelconque de la périphérie : angle supéro-interne comme sur la rotule gauche de l'observation II, sur la rotule droite de l'observation IV, sur les deux rotules de l'observa-

tion VII; bord inféro-interne, comme sur la rotule droite de l'observation II, qui est en réalité une *patella tripartita*. Le ou les points d'ossification complémentaires peuvent apparaître, en effet, en un point quelconque de la périphérie. Ce qui est constant, c'est la disproportion entre la pièce principale de la rotule développée normalement aux dépens de son noyau central, et la pièce accessoire née d'un petit noyau aberrant périphérique.

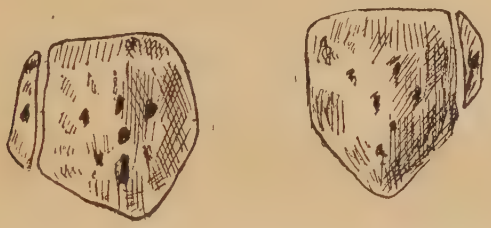

Rotule droite. Rotule gauche.

Fig. 12. — Fissure congénitale des deux rotules de Joachimsthal. Pièce de du Bois-Reymond.

La fragmentation fréquente de l'osselet complémentaire (obs. I, II et IX) s'accorde parfaitement avec l'hypothèse de points d'ossification anormaux, qui peuvent être au nombre de deux ou trois, et demeurer indépendants les uns des autres en même temps qu'ils restent séparés de la rotule. Récemment, Hansi Blencke dans un article du *Zeitschrift für orthopädische chirurgie* (t. XLII, fascic. V, p. 291) rapporte un cas de *patella bipartita* double chez un homme de 61 ans, où la pièce osseuse surnuméraire de l'angle supéro-externe de la rotule droite était divisée en trois segments.

De même, on conçoit que ce noyau périphérique puisse

se fusionner partiellement à la rotule principale, comme dans la rotule droite de l'observation V ; à un degré de plus si la fusion s'opère entièrement, l'anomalie n'aura été que passagère et ne se retrouvera plus chez l'adulte ; l'un quelconque des angles supérieurs de cet os se sera développé de la même manière que la pointe.

Ainsi est exclue une dernière hypothèse à envisager, celle d'un sésamoïde indépendant qui se développerait dans le tendon du vaste externe, comme se développe la rotule supérieure dans le tendon du crural.

Tout d'abord, remarquons que si l'osselet supplémentaire siège de préférence à l'angle supéro-externe, on le voit aussi à l'angle opposé, ou sur l'un des bords latéraux. Dans cette dernière position en particulier, on ne voit pas quel frottement spécial déterminerait la formation d'un sésamoïde supplémentaire.

De plus un sésamoïde, né pour faciliter le jeu des tendons, présenterait des contours nets, réguliers, et non pas les bords à spicules que l'on trouve sur un certain nombre des osselets des observations rapportées.

Enfin, ce sésamoïde supplémentaire, qui n'a pas été décrit dans les espèces animales, ne viendrait pas s'implanter secondairement sur la rotule principale comme dans le cas de la rotule droite de l'observation V.

Après Grüber, d'autres auteurs ont observé, sur le cadavre, des cas de *patella bipartita*.

Joachimsthal en a rapporté un cas qui se rapproche beaucoup de celui de l'observation de Mouchet. L'auteur le désigne sous le nom de fissure congénitale des deux rotules. Le quart externe des deux rotules est sé-

paré du reste de l'os par une fente verticale; la symétrie est parfaite. Ces deux rotules appartenaient à un sujet provenant de la collection de du Bois-Reymond père (voir fig. 12).

Plus récemment, T. Wingate Todd, F. R. C. S. (Eng.) et W. C. Mc. Cally donnent dans les *Annals of Surgery* les résultats de leurs recherches sur la conformation de la rotule, recherches qui ont été faites sur des squelettes du Musée Hamann.

Ils ont noté plusieurs variétés d'anomalies :

Une sorte de petite margelle osseuse développée sur tout le pourtour de la face profonde de la rotule;

Des petites fossettes « en coup de poing » à bords très doux, creusées en pleine face articulaire de la rotule ;

Une échancrure fréquente, en général légère de l'angle supéro-externe, ils la désignent sous le nom d'« émargination de la rotule ». Ils ont rencontré deux fois des rotules accessoires.

Sur le squelette n° 494, squelette d'un homme blanc, de 42 ans, ils ont observé une fissure bilatérale et symétrique des rotules séparant la portion supéro-externe du reste de l'os.

La scission n'était pas complète et une très mince lame de tissu osseux reliait à la rotule la pièce accessoire.

Sur un autre squelette ils ont également rencontré des rotules divisées. Les rotules accessoires étaient au nombre de deux de chaque côté. Il s'agissait d'une *patella tripartita*. Les petits segments étaient situés sur le bord externe de l'os; ce bord présentait deux excavations,

séparées l'une de l'autre en son milieu, par une épine osseuse qui s'avançait entre les deux osselets.

Cette anomalie était de tous points semblable à un cas de rotule segmentée décrit par Wright en 1904 dans le *Journal anat. and physiol.*, cas rapporté par ces auteurs dans leur article.

Ces modifications rotuliennes existeraient dans 3 °/₀ des cas, et la plus fréquente des anomalies serait l'émargination simple.

Peut-être cette émargination simple est-elle accompagnée sur le vivant de nodule accessoire, qui se perd lors de la destruction du tissu fibreux qui la relie à la rotule principale.

MM. T. Wingate Todd et W. C. Mc. Cally reconnaissent à ces malformations une origine ostéogénique de par leur bilatéralité, l'absence de cal, et l'absence de tout processus inflammatoire.

Ils les ont toujours rencontrées à l'angle supéro-externe; ils les ont ainsi classées :

A un premier degré, il y a émargination légère. D'autres fois l'émargination peut être plus profonde. A un degré plus avancé apparaît la rotule supplémentaire. Au stade le plus complexe il y a émargination, rotule supplémentaire et dépressions en « coup de poing » de la surface articulaire.

Ces auteurs ont en outre disséqué 26 fœtus à terme, examinant chaque fois les deux rotules. Sur 40 rotules, ils ont noté qu'à l'angle supéro-externe, siège des anomalies, le cartilage était de couleur plus claire que dans le reste de la rotule.

Nous avons examiné quelques rotules du Musée Dupuytren et nous avons rencontré quelques anomalies qui semblent bien appartenir au groupe de la *patella bipartita*.

Sur quatre rotules nous avons remarqué une saillie nette de l'angle supéro-externe, développé en une véritable apophyse. Dans deux cas cette apophyse était entièrement soudée au corps de l'os (Pièces n°s 150 et 184 du Musée).

Sur les deux autres rotules il existait une scissure.

Sur l'une d'elles, l'apophyse — ou l'osselet — était unie au reste de l'os par une mince lame continue de tissu osseux (pièce n° 894 du Musée) qui rappelle ce qu'ont noté MM. Wingate Todd et Mc Cally sur le squelette n° 494 du Musée Hamann.

Sur l'autre, le petit os supplémentaire était réuni à l'os principal par un mince pédicule osseux, siégeant à son extrémité supérieure; sur le reste de son étendue, un pont fibro-cartilagineux assurait l'union entre la pièce principale et la pièce accessoire (pièce 150 F).

Ces quelques observations tendraient à prouver que le point d'ossification supplémentaire de l'angle supéro-externe de la rotule n'est pas exceptionnel. Tantôt il se soude complètement au corps de l'os, et il ne reste de cette anomalie primitive qu'une saillie de l'angle rotulien; tantôt la fusion est incomplète et l'on a la disposition en bec de canard de l'observation V de M. Thurston Holland, et de la pièce 150 F du Musée Dupuytren.

Grâce au très bienveillant accueil de MM. les profes-

seurs Antony et Verneau (1), il nous a été possible de passer en revue la riche collection de squelettes humains du Muséum d'Histoire naturelle.

Là encore nous avons rencontré quelques anomalies qui viennent confirmer l'origine ostéogénique de la *patella bipartita*. Sur cinq squelettes nous avons noté une échancrure de l'angle supéro-externe des deux rotules.

Cette échancrure était peu profonde, simple émargination, sur les squelettes n° 6190 (Négrito d'Abacny), n° 3662 (Nègre), n° 6546 (Insulaire de Maoni), n° 10241 (Esquimau).

Au contraire, sur le squelette n° 10.278, il s'agissait d'une dépression profonde, en demi-lune, à rebords sinueux, avec un bec osseux saillant au niveau de l'extrémité inférieure, disposition en tous points semblable à celles des observations radiographiques précédemment citées.

Il est probable, et pour ce dernier cas il est à peu près certain, que sur le vivant un nodule osseux détaché venait se loger dans ces excavations. Le nodule a disparu en même temps que le tissu fibreux qui l'unissait à l'os.

Enfin sur le squelette n° 7774 nous avons observé un développement, en forme de petite apophyse, de l'angle supéro-interne des deux rotules.

Ici, le point osseux complémentaire siégeait en de-

1. Nous tenons à remercier très particulièrement MM. les professeurs Antony et Verneau d'avoir bien voulu faciliter nos recherches sur la morphologie de la rotule, en nous ouvrant très aimablement les portes de leur laboratoire.

dans et en haut, et la fusion s'était faite complète, toutefois une dépression nette séparait du corps de la rotule, la petite saillie osseuse.

Ainsi il résulte de cette étude que les cas de division de la rotule, signalés dans les observations que nous avons rapportées, correspondent à ce que Grüber a décrit sous le nom de *patella bipartita*. Il ne s'agit ni de fracture, ni d'ostéome traumatique, ni de sésamoïde supplémentaire, mais d'un point d'ossification anormal développé le plus souvent à l'angle supéro-externe de la rotule et ne se soudant pas au corps de l'os. Ce point d'ossification complémentaire est peut-être moins exceptionnel qu'on ne pourrait croire.

L'étude de rotules détachées nous a montré qu'il existe parfois à l'angle supéro-externe une apophyse, soudée à la rotule, mais distincte d'elle quand même, développée vraisemblablement aux dépens d'un noyau d'ossification accessoire.

Ainsi ce noyau accessoire, tantôt se fusionne complètement à la rotule et seul un examen précis permet d'en reconnaître l'existence sur le squelette.

Tantôt il ne se soude que partiellement par un pédicule osseux, et l'image radiographique de la rotule est déjà modifiée. Une apophyse unciforme se détache à l'angle supéro-externe.

Tantôt enfin, il n'existe aucune soudure osseuse et nous avons le cas type de *patella bipartita*, celui qui donne une image radiographique capable d'en imposer pour une fracture.

On peut donc conclure que l'ossification de la rotule

n'est pas aussi simple que l'enseignent la plupart des anatomistes. Avec Rambaud et Renault il faut admettre que le noyau central unique est fragmenté en plusieurs points secondaires. Parmi ces points secondaires, il en est d'excentriques : les uns siègent à la pointe de la rotule, ce sont les plus fréquents, nous enseigne M. Mayet, et il n'existe qu'un exemple chez l'adulte où ils ne se soient pas fusionnés secondairement au corps de la rotule (cas de Joachimstal) ; les autres occupent l'angle supéro-externe, quelquefois l'angle supéro-interne ou même l'un des bords latéraux, de préférence toutefois l'angle supéro-externe. Ils sont beaucoup plus rares, quoique non exceptionnels. Il arrive en général qu'ils ne se soudent pas au corps de la rotule et ainsi apparaît la *patella bipartita.*

D'ailleurs cet exemple d'anomalies d'ossification d'un sésamoïde n'est pas isolé, et M. Mouchet a présenté à la Société de Chirurgie (1921) un cas de sésamoïde interne *bi-partitum* des gros orteils droit et gauche. Ce cas, découvert à la radiographie chez une fillette de 13 ans, est identique à ceux qu'avait décrits Pfitzner sur le squelette. Le petit sésamoïde est séparé en deux par un trait transversal. La même année (1921) M. Mouchet a présenté, à la Société de Médecine de Paris, un autre cas de segmentation congénitale de sésamoïdes, qui intéressait cette fois le sésamoïde externe des deux gros orteils. Il s'agit là d'anomalies, de tous points semblables à celle de la *patella bipartita,* dues à un double point d'ossification, et capables de donner les mêmes signes cliniques.

La *patella bipartita* en effet ne présente pas uniquement un intérêt documentaire. Le plus souvent latente, elle peut cependant donner lieu à des manifestations cliniques. Et même lorsqu'elle est cliniquement latente, et découverte par hasard à la radiographie, elle peut être l'occasion d'erreurs de diagnostic. C'est ce chapitre de déductions pratiques que nous allons maintenant aborder.

ÉTUDE CLINIQUE

Nous diviserons cette étude en deux parties. Dans un premier temps nous considérerons les manifestations cliniques auxquelles peut donner naissance la *patella bipartita* chez l'enfant.

En second lieu, nous verrons quel intérêt il y a, chez l'adulte, à savoir reconnaître cette anomalie.

A. — Dans le service de notre maître, M. Albert Mouchet, nous avons pu constater la fréquence des poussées congestives, véritables ostéomyélites atténuées, survenant au niveau des apophyses des différents os, à la période de leur développement actif, c'est-à-dire entre 14 et 17 ans. Ces apophysites se traduisent par des phénomènes douloureux, une légère tuméfaction de la région, un certain degré d'impotence. L'état général du sujet n'est pas modifié. On pense à une fracture (il existe toujours un vague traumatisme dans les antécédents), à un point d'ostéite tuberculeuse. Il s'agit simplement d'ostéite de croissance, et quelques semaines de repos font disparaître tous les troubles observés.

Ces apophysites ont été particulièrement bien étudiées par M. Mouchet au niveau de la tubérosité antérieure du tibia, où elles prennent à tort le nom de maladie de Schlatter. Ce sont des points d'ossification anormaux,

ici aussi, qui peuvent être en cause ; et ces points osseux isolés, siège d'ostéite, ont été pris pour des fragments détachés à la suite d'une fracture.

Dans l'observation de sésamoïde interne *bi-partitum* du Dr Mouchet, à laquelle il a été fait allusion plus haut, la malade, une fillette de 14 ans, se plaignait de douleurs au niveau de la face plantaire du gros orteil droit, la marche en était très gênée, et à la palpation on trouvait un point douloureux strictement localisé au sésamoïde interne.

De même, au niveau de l'apophyse accessoire de la rotule, on peut noter des signes d'infection atténuée, « d'apophysite ».

Dans l'observation I de M. Mouchet, nous voyons que le malade, trois semaines après une chute insignifiante présente de l'hydarthrose. Cette hydarthrose est légère, limitée à la bourse séreuse sous-quadricipitale. Elle ne s'accompagne d'aucune douleur osseuse ou articulaire, pas de choc rotulien. L'état général était devenu excellent.

M. Mouchet hésite pour le diagnostic entre une hydarthrose tuberculeuse au début, et une hydarthrose liée à une ostéomyélite larvée.

Au bout de six jours de repos, l'épanchement a disparu, il ne persiste qu'une légère douleur à l'angle supéro-externe.

C'est alors que la radiographie vient révéler l'existence de l'anomalie des deux rotules. Les troubles présentés par le malade étaient liés à une poussée d'ostéite développée sur le point osseux anormal.

Et M. Mouchet estime « qu'il y a lieu de faire dans la pathologie infantile une place à des apophysites rotuliennes tout comme aux apophysites bien connues du calcanéum ou de la tubérosité antérieure du tibia ; elles ne sont peut-être pas aussi exceptionnelles qu'on le croit; elles expliqueraient certaines hydarthroses curables de l'adolescence, qu'on a peut-être trop facilement attribuées à la tuberculose. »

Nous ne saurions tirer une conclusion mettant mieux en relief l'intérêt qu'il y a, en chirurgie infantile, à ne pas méconnaître l'existence possible de points d'ossification anormaux des angles de la rotule.

Pour le point osseux complémentaire de l'extrémité inférieure de cet os, M. Mayet est arrivé à des conclusions semblables.

D'ailleurs, comme dans les affections spontanées, le noyau accessoire de l'angle de la rotule peut encore jouer un rôle dans les affections traumatiques du genou. Il est susceptible de présenter des entorses, tout comme les os surnuméraires du pied, l'os tibial du scaphoïde en particulier. A la suite d'efforts violents, de torsion de l'articulation, de contusions, on peut noter avec un un peu d'hémarthrose, d'impotence fonctionnelle douloureuse, de la douleur à la pression en un point de la rotule. Si la radiographie montre une fissure de l'angle de la rotule, on doit faire radiographier le côté opposé.

B. — Chez l'adulte, la *patella bipartita* n'a pas d'histoire clinique, et seule la radiographie en révèle l'existence. Et la difficulté consiste à interpréter de manière exacte le cliché radiologique.

I. — Dans un premier groupe de faits, la *patella bipartita* est découverte par hasard. Aucun traumatisme, aucun phénomène douloureux n'a attiré l'attention de son côté, et c'est à l'occasion de l'examen radiographique d'un segment osseux voisin, que l'on note cette anomalie rotulienne. Ainsi en est-il pour les observations II, III, VII et IX. Dans ces cas, la *patella bipartita* n'offre qu'un intérêt de curiosité. Elle vient simplement grossir le nombre des observations déjà connues ; mais elle ne joue aucun rôle dans la discussion du diagnostic de l'affection en cause.

II. — Dans un second groupe d'observations, la radiographie a été faite à la suite d'un traumatisme du genou, alors que l'on pouvait soupçonner une lésion de l'un quelconque des segments osseux de l'articulation, et de la rotule en particulier.

Et nous verrons alors que trois aspects différents de *patella bipartita* peuvent se présenter que nous étudierons successivement.

I. — *La* patella bipartita *est la seule lésion présentée par la rotule.*

Dans l'observation IV, un jeune homme fait une chute de 7 mètres au fond d'une cale. Genou droit douloureux, léger choc rotulien. M. Moreau radiographie les deux genoux : à droite et à gauche, même segmentation de la rotule, alors que le genou gauche ne présente cliniquement aucune trace de traumatisme.

La double radiographie fournit un diagnostic exact.

Si le traitement ne varie pas du fait de ce diagnostic, du moins peut-on d'emblée formuler un pronostic plus bénin, et prévoir une reprise du travail plus rapide que s'il s'agissait d'une fracture.

Dans l'observation VI, M. Reinbold examine sept, semaines après l'accident, un homme de 28 ans, qui s'est tordu le genou gauche dans une chute de 6 mètres de haut.

Durant ces sept semaines, le blessé a gardé le repos. Le genou, très douloureux à la palpation, est encore tuméfié et présente de la limitation des mouvements.

M. Reinbold fait radiographier les deux genoux et constate une double *patella bipartita*. Des massages sont prescrits et deux semaines plus tard le blessé peut reprendre son travail. Si le diagnostic de fracture avait été porté, comme la consolidation aurait paru retardée, l'évaluation de l'indisponibilité du blessé aurait été de plus de quinze jours.

Dans l'observation VII, l'examen du blessé par M. Reinbold a lieu trois semaines après l'accident. Il s'agit d'une chute avec genou gauche en flexion et adduction forcées.

Radiographie des deux genoux. Anomalie bilatérale et symétrique. L'osselet indépendant occupe l'angle supéro-interne.

Il y a ici cette particularité, que nous retrouvons seulement dans cette observation, à savoir que le segment osseux est mobile, il glisse à frottement doux dans son encoche, devenant immobile lors de la contraction du quadriceps.

A droite, le segment apparaît mobile lors du premier examen, à gauche il ne le devient qu'après diminution de la tuméfaction du genou.

L'amélioration se poursuit rapidement, plus vite que si le fragment osseux mobile avait été détaché par une fracture.

L'observation VIII est particulièrement intéressante du fait de l'erreur de diagnostic à laquelle elle a donné lieu au cours d'une contre-expertise.

M. Vulliet est appelé à examiner, quinze jours après l'accident, un blessé, âgé de 41 ans, qui a fait une chute de 4 m. 5 de haut, et qui se plaint du genou droit.

Le genou n'avait jamais présenté de tuméfaction.

M. Vulliet ne relève aucune trace du traumatisme au niveau de l'articulation et constate que les douleurs dont se plaint le blessé sont dues à une sciatique.

Une contre-expertise est faite, au cours de laquelle le genou malade est radiographié, et le nouvel expert porte le diagnostic de fracture de la rotule.

M. Vulliet demande une radiographie du genou du côté opposé. Celui-ci présente les mêmes lésions que le genou droit, avec une symétrie parfaite. Le diagnostic de fracture est ainsi détruit. La radiographie est d'ailleurs en parfait accord avec la clinique, ce blessé n'ayant présenté ni tuméfaction du genou, ni atrophie quadricipitale.

Dans cette observation apparaît nettement l'intérêt médico-légal de la connaissance de la *patella bipartita*. Elle a permis au Dr Vulliet d'exclure le traumatisme, comme cause de phénomènes douloureux que le malade

déclarait ressentir à la suite d'un accident de travail.

Ainsi lorsque après un traumatisme du genou, la radiographie indique une fragmentation de la rotule, telle que l'un de ses angles se trouve détaché du corps de l'os par une scissure oblique, on ne doit pas conclure immédiatement à l'existence d'une fracture.

Une observation détaillée de l'épreuve radiographique permettra déjà de soupçonner la *patella bipartita*. Nous avons insisté précédemment sur ces caractères distinctifs : ligne de scissure estompée, les surfaces en présence semblant n'avoir jamais été en contact plus intime ; la ligne de fracture est au contraire sèche et nette. Le nodule osseux est tantôt plus petit, tantôt plus grand que l'encoche qui le reçoit. Son volume n'équivaut jamais au fragment osseux qu'aurait détaché le traumatisme. Son bord interne est régulier ; s'il y a quelques inégalités, on ne retrouve pas sur la rotule la surface d'engrênement correspondante comme pour une fracture.

Ces caractères, avons-nous dit, n'ont pas une valeur absolue. Ils sont d'une recherche délicate, l'épreuve radiographique ne permet pas toujours de les mettre en évidence.

L'élément de diagnostic essentiel est fourni par la *radiographie du côté opposé*.

La présence d'une lésion symétrique sur le genou non traumatisé, permet d'affirmer l'existence de l'anomalie d'ossification.

Ainsi est rectifié le diagnostic, ainsi est évitée une erreur de pronostic.

L'entorse simple du genou guérit plus vite que la fracture parcellaire ; dans chacune des observations nous voyons le blessé se rétablir rapidement.

On peut concevoir qu'une *patella bipartita* double à l'origine, devienne à un moment quelconque unilatérale, par soudure du noyau secondaire sur l'une des rotules. Dans ce cas le diagnostic de *patella bipartita* ne pourrait être posé d'une façon certaine ; seuls des signes de probabilité tirés de l'examen radiographique et surtout de l'examen clinique (épanchement léger, impotence peu marquée, atrophie musculaire nulle ou très légère) permettraient d'en soupçonner l'existence.

M. Moreau dans son article très documenté de la *Presse Médicale*, cite deux cas personnels où le diagnostic est resté incertain, faute de radiographie du membre sain.

II. — *La* patella bipartita *peut être associée à une fracture parcellaire de la rotule.*

M. Reinbold en rapporte une très intéressante observation dans la *Revue suisse des accidents du travail* de 1920.

En septembre 1917 un bûcheron, âgé de 18 ans, reçoit un madrier sur la région antérieure du genou droit. Légère hydarthrose, ecchymose discrète.

Après un repos de trois semaines il reprend son travail ; mais il éprouve de la gêne dans le genou lorsqu'il lui faut fournir un effort violent. Cinq mois après l'ac-

cident, en février 1918, le Dr Reinbold l'examine, au titre de chirurgien-expert.

La synoviale est légèrement épaissie. La rotule est un peu plus large que du côté sain, et la palpation éveille sur son bord externe une douleur assez vive. De tous les mouvements, seule la flexion extrême est un peu gênée. Il existe un certain degré d'atrophie de la cuisse.

Les deux genoux sont radiographiés.

Sur les deux épreuves, la rotule présente l'anomalie d'ossification constituée par l'existence du noyau supéro-cutané de la *patella bipartita*.

« L'image est extrêmement nette ; le noyau lui-même a ses bords parfaitement réguliers et il n'y a aucun doute sur cette disposition qui est frappante et qui intéresse le genou sain au même titre que le genou blessé. L'encoche également est dessinée d'une façon précise, mais alors que du côté non lésé le bec relevé de l'extrémité de l'encoche donne l'image habituelle, sur la rotule traumatisée la partie inférieure de cette encoche est détachée du corps de la rotule sous forme d'un fragment irrégulier. En cet endroit, où le traumatisme a porté, il existe donc une fracture parcellaire justifiant les symptômes objectifs constatés cliniquement et accompagnant l'anomalie d'ossification. »

M. Reinbold a donné au blessé une prolongation du chômage partiel, la guérison fonctionnelle du genou est survenue intégralement.

On voit, par cette observation, que la présence d'une fracture parcellaire modifie nettement le pronostic. Il a

fallu plus de cinq mois à ce blessé pour retrouver le fonctionnement intégral de son articulation, alors que quelques semaines suffisaient à ce rétablissement entier dans les observations précédentes, où il y avait *patella bipartita* avec entorse, sans fracture. Aussi est mise de nouveau en évidence la nécessité d'un diagnostic précis, qui permette dès le premier examen de porter un pronostic conforme aux lésions existantes, et plus tard d'apprécier si l'élément douleur accusé par le blessé répond ou non à des lésions traumatiques de la rotule.

III. — *La* patella bipartita *est associée à une fracture du nodule accessoire.*

C'est encore à M. Reinbold que nous devons une observation de ce troisième aspect clinique de la *patella bipartita,* observation puisée dans la même *Revue* que celle qui précède.

Un homme de 22 ans fait en avril 1920 une chute violente sur le genou droit, la rotule venant frapper directement sur un rail. Il n'interrompt pas son travail, mais au bout d'un mois, des douleurs persistent et inquiètent le blessé. C'est alors que M. Reinbold l'examine et constate : une rotule droite un peu plus large que celle de gauche ; une légère douleur à la pression du bord externe de l'os ; un certain degré d'épaississement de la bourse prérotulienne.

Les mouvements sont normaux. La marche s'exécute sans difficulté. La radiographie du côté droit montre la présence de deux noyaux supéro-internes distincts l'un

de l'autre, légèrement accolés au corps principal de la rotule, ayant une forme nettement arrondie.

A gauche, côté non traumatisé, on note sur la rotule une ligne très fine qui dessine la forme habituelle de l'encoche et se bifurque vers sa partie supérieure. De ce côté donc : deux noyaux accessoires accolés l'un à l'autre, et en voie de se souder à la rotule.

Du côté qui a porté sur le rail lors de la chute, M. Reinbold estime que la disjonction des deux noyaux est due au traumatisme, et qu'il s'agit d'une fracture parcellaire, le degré de soudure des osselets du côté droit permettant de considérer une scission à gauche comme une véritable fracture.

En tous cas, cette fracture du nodule accessoire est essentiellement bénigne, à en juger par l'évolution très simple du cas publié par M. Reinbold. Le pronostic ne diffère pas de celui de l'entorse simple. Du moins cette observation de M. Reinbold est elle une preuve de l'extrême précision de diagnostic à laquelle peut arriver un chirurgien exercé à l'examen méthodique et minutieux des radiographies osseuses.

*
* *

Nous n'ajouterons pas à ces considérations cliniques de chapitre de *traitement*.

Chez l'adulte nous avons vu que la *patella bipartita* ne se traduisait par aucun signe clinique, il ne peut donc pas être question d'une sanction thérapeutique quelconque. Ce qu'il faut savoir c'est que, après un traumatisme,

s'il y a entorse et *patella bipartita,* la mobilisation du genou peut être menée plus rapidement que dans le cas d'entorse compliquée de fracture parcellaire.

Chez l'enfant de l'observation de M. Mouchet, le repos a suffi à amener la disparition de l'hydarthrose et de tout autre symptôme. On conçoit cependant, si les phénomènes douloureux persistaient malgré le repos, que l'on puisse être amené à pratiquer l'ablation du nodule osseux, cause des douleurs ; mais une thérapeutique aussi radicale, quoique simple, doit être d'une très grande exception. Les ostéites de croissance sont toujours guéries, ou du moins très améliorées par le repos.

CONCLUSIONS

1° Il existe une anomalie rotulienne qui consiste en une division de cet os en deux segments : l'un, principal, est le corps même de la rotule, l'autre, plus petit, occupe le plus souvent le quadrant supéro-externe, parfois le quadrant supéro-interne, plus rarement encore l'un des bords de l'os. Cette anomalie est bilatérale et à peu près symétrique. Elle se rencontre à la fois chez l'enfant et chez l'adulte. Elle a été désignée par Wenzel Grüber, qui l'a le premier décrite, sous le nom de *patella bipartita.*

2° Cette disposition anatomique est due, selon toute vraisemblance, à une *anomalie d'ossification.* C'est un cas particulier des anomalies de développement fréquentes pour les os *sésamoïdes.*

L'ossification de la rotule est moins simple que ne l'admettent la plupart des anatomistes. Il existe en général plusieurs points d'ossification ; l'un d'eux, développé à la périphérie, donne naissance à un petit nodule osseux qui ne se soude pas secondairement au corps de l'os, d'où apparition de la *patella bipartita.*

3° Chez l'enfant, le nodule accessoire, comme tout autre point apophysaire de l'appareil squelettique, peut être le siège d'une *ostéite de croissance.* Cette *apophysite*

s'accompagne d'épanchement léger intra-articulaire, et parmi les causes d'hydarthrose curable de l'adolescence, une place doit être réservée à l'« apophysite rotulienne ».

4° Chez l'adulte, lorsqu'après un *traumatisme du genou*, l'image radiographique montre un segment osseux détaché à l'un des angles de la rotule, il ne faut pas se hâter de conclure à l'existence d'une fracture verticale. Un examen radiographique du genou sain doit être pratiqué, et en présence d'une image révélant une disposition anormale symétrique, on reconnaîtra une malformation congénitale d'origine ostéogénique : la *patella bipartita*.

L'intérêt de ce diagnostic n'est pas uniquement théorique. Il permet de rectifier le pronostic, ce qui est particulièrement important au point de vue médico-légal dans les accidents qui relèvent de la responsabilité civile ou de l'assurance sociale.

Vu : le Président de la thèse,
LECÈNE

Vu : le Doyen,
H. ROGER

Vu et permis d'imprimer :
Le Recteur de l'Académie de Paris,
P. APPELL

BIBLIOGRAPHIE

Batigne et Sainton. — Arthrite sèche du genou avec production osseuse simulant par la disposition des fragments une fracture ancienne de la rotule. Soc. Anatomique, Paris, 1896.

Baudouin. — La valeur morphologique de la rotule des mammifères (Discussion). Extrait des *Bulletins et Mémoires de la Société d'Anthropologie de Paris*, janvier 1917, p. 31.

Blencke. — Deux cas de *patella bipartita. Zeitschrift für Orthopadische chirurgie* (t. XLII, fascic. V, p. 291).

Clap. — Ruptures de l'appareil extenseur de la jambe. *Thèse de Paris*, 1921.

Damany. — Recherches expérimentales sur les phénomènes de réparation des os sésamoïdes et en particulier de la rotule. *Thèse de Bordeaux*, 1921.

Douarre. — Anomalies d'ossification de la rotule (Rapport de M. Albert Mouchet). *Bulletins et mémoires de la société de Chirurgie de Paris*, janvier 1921, p. 10.

Dujarier. — Sur les ostéomes juxta-tibiaux du ligament rotulien. *Bulletins et Mémoires de la société de Chirurgie de Paris*, 1921, p. 796.

Faure. — *Bulletin de la Société Anatomique*, Paris, 1895.

François. — Des ostéites primitives et isolées de la rotule. *Thèse de Lyon*, 1888.

Fraser. — A case of longitudinal fracture of the *patella. The medical News*, New-York, février 1892.

Gay-Bonnet. — Volumineux ostéome juxta-rotulien (Rapport de M. Rouvillois). *Bulletins et mémoires de la Société de Chirurgie de Paris*, 15 mars 1922, p. 373.

GRÜBER. — In Bildungsanomalie mit Bildungs hemmung begründete Bipartition beider *Patellæ* eines jungen subjectes. *Arch. f. Path. Anat.*, Berlin, 1883, Bd XCIV, 358-361.

HOFFA. — Ein Fall von Längsfraktur der *Patellæ*. *Deutsche méd. Woch. Ver Beil.*, 1903, Nr. 14.

JOACHIMSTHAL. — Uber Strucktur, Lage und anomalien der menschlichen Kniescheibe. *Arch. f. Chir.*, Bd LXVII, H. 2.

KOFMANN. — Fractura *Patellæ* obliqua. *Deutsche med. Woch.*, 1898, Nr. 43.

KÖHLER. — (de Wiesbaden). — *Greuzen des normalen und Anfänge des Pathologischen im Röntgenbilde*, 2e édit., Hambourg, 1915, p. 113.

LANCE. — Maladie de Schlatter. *Paris chirurgical*, avril 1914.

LEJARS. — Volumineux ostéome juxta-rotulien. *Bulletins et Mémoires de la Société de Chirurgie*, février 1897.

MAUCLAIRE. — Ostéome du ligament rotulien. *Bulletins et Mémoires de la Société de chirurgie*, juin 1920.

MAYET. — Notes sur le développement de la pointe de la rotule. *Paris chirurgical*, 1914, p. 591.

MEYER. — Beitrag zur Kenntniss der Längsfrakturen der *Patellæ*, *Deutsche Zeitschr. f. Chir.*, 1905.

MOREAU. — Les fractures méconnues de la rotule. Diagnostic différentiel avec les anomalies d'ossification. *Presse Médicale*, juin 1920, p. 374.

MOUCHET. — Ostéite de croissance de la rotule (anomalie d'ossification simulant une fracture). *Bulletins et mémoires de la Société de Chirurgie*, juillet 1919, p. 1215.

— L'os tibial externum ; ses rapports avec la tarsalgie et les fractures du scaphoïde tarsien. *Bulletins et Mémoires de la Société de Chirurgie*, juillet 1913.

— Sésamoïde interne bipartitum des gros orteils droit et gauche. *Bulletins et Mémoires de la Société de Chirurgie*, avril 1921, p. 510.

— Sésamoïde interne bipartitum des gros orteils droit et gauche. *Bulletins et Mémoires de la Société de Chirurgie*, mai 1921, p. 634.

— Sésamoïde externe bipartitum des deux gros orteils

Bull. et Mém. de la Soc. de Méd. de Paris, 22 octobre 1921, p. 457.

Okinczyc. — Ostéome inclus dans le tendon quadricipital. *Bulletins et Mémoires de la Société de Chirurgie*, mai 1922, p. 723.

Pfitzner. — Die Sesambeine des menschlichen Körpers. *Morphologische arbeiten*, Bd 1, Heft 4, 1892.

Poirier. — Traité d'anatomie humaine.

Potel. — Etude sur les malformations congénitales du genou. *Thèse de Lille*, 1897.

Rambaud et Renault. — Origine et développement des os. 1814, p. 631.

Reinbold. — Le rôle des anomalies d'ossification de la rotule dans le diagnostic des lésions traumatiques du genou. *Revue médicale de la Suisse romande*, novembre 1917, p. 653.

Reinbold. — *Patella bipartita* et fractures de la rotule. *Revue suisse des accidents du Travail*, septembre 1920, p. 385.

Retterer et Lelièvre. — Des sésamoïdes vésiculo-fibreux des Mammifères. Comptes rendus de la Société de Biologie, Paris, 1911, LXX, 5-8.

Retterer et Vallois. — De la double rotule de quelques Primates. Comptes rendus de la Soc. de Biologie. Paris, 1912, LXXIII, 379.

— Ébauche de rotule supérieure chez l'homme. Comptes rendus de la Soc. de Biologie, novembre 1912.

Stewart. — Sesamoïd bone in the ligamentum *patellæ*. *American Atlas sterisrœntgen*, Proy, 1917, p. 152.

Tanton. — Fractures du membre inférieur. *Nouveau traité de chirurgie*, Paris, 1916.

Thurston-Holland (de Liverpool). — On rares ossifications seen during X Rays Examination. *Journal of anatomy*, vol. LV, art. IV, July 1921, p. 235.

Todd et Mac Cally. — Defects of the Patellar Border. *Annals of Surgery*, 1921, p. 775.

Vallois. — Étude de l'articulation du genou chez les Primates. *Thèse de Montpellier*, 1913.

— La valeur morphologique de la rotule chez les Mammifères. *Bulletins et Mémoires de la Société d'anthropologie*, Paris, 1917, p. 1 à 34.

VRIESE (Mlle Bertha de). — La signification morphologique de la rotule basée sur des recherches anthropologiques. *Bulletins et Mémoires de la Société d'anthropologie*, Paris, 1913.

WRIGHT. — A case of accessory patellæ in the human subject. *Journal Anat. and Physiol.*, 1904.

IMPRIMERIE SPÉCIALE DE LA LIBRAIRIE A. MALOINE ET FILS